HEMILAMINECTOMIA TORACOLOMBAR EM CÃO COM DOENÇA DO DISCO INTERVERTEBRAL HANSEN TIPO I: RELATO DE CASO

Diany Teles BRUSCHI[1], João Felipe da Silva MIELKE[2]

[1]Médica Veterinária
Pós Graduada em Neurologia Veterinária
Francisco Beltrão – Paraná - Brasil

[2] Discente de Medicina Veterinária
Universidade Federal da Fronteira Sul – *Campus* Realeza
Realeza – Paraná - Brasil

E-mails: dianyteles@icloud.com, joao.mielke@estudante.uffs.edu.br

Resumo: *A doença do disco intervertebral (DDIV) toracolombar é uma afecção neurológica frequente em cães de raças pequenas, onde os animais com características condrodistróficas têm mais predisposição à doença. As principais alterações clínicas neurológicas vistas nesses animais são a paraplegia, paraparesia, ataxia proprioceptiva, retenção vesical, incontinência urinária e até mesmo a perda de dor profunda. O prognóstico desta doença se baseia desde o início na severidade da lesão, até a conduta terapêutica escolhida para o tratamento. Ao longo de anos muitas pesquisas foram realizadas para o tratamento da DDIV, desta forma, temos um grande debate entre as literaturas sobre abordagens cirúrgicas e tratamento clínico. O presente trabalho tem como objetivo relatar um caso de DDIV toracolombar Hansen tipo I, em um cão fêmea, SRD de 5 anos de idade. A doença se apresentou de forma aguda, tendo piora clínica em menos de 24 horas, onde o animal foi submetido a exames complementares e encaminhado para cirurgia de descompressão medular; a técnica cirúrgica escolhida foi a hemilaminectomia. A abordagem cirúrgica feita se demonstrou satisfatória perante os sinais clínicos apresentados pelo animal. Após a cirurgia, o mesmo foi encaminhado para a reabilitação, tendo assim uma modulação da dor mais efetiva o que lhe proporcionou uma recuperação mais ágil e uma melhora na qualidade de vida.*

Palavras chaves: *Lesão medular; neurocirurgia veterinária; discopatia.*

INTRODUÇÃO

A doença do disco intervertebral (DDIV) é uma da afecção neurológica comum em cães, sendo decorrente da degeneração do disco intervertebral (CHAVES *et al.*, 2017), é classificada em dois tipos. A forma caracterizada pelo rompimento do ânulo fibroso, com consequente extravasamento do núcleo pulposo e compreensão da medula espinhal ou de raízes nervosas, é denominada Hansen tipo I. A forma de apresentação da doença onde não existe o rompimento do ânulo fibroso, mas ocorre a compressão da medula espinhal pela protrusão do disco intervertebral, é denominada Hansen tipo II, como mostra a figura 1. (SANTOS *et al.*, 2012).

Figura 1. Extrusão Hansen tipo I (A), Protrusão Hansen tipo II (B).

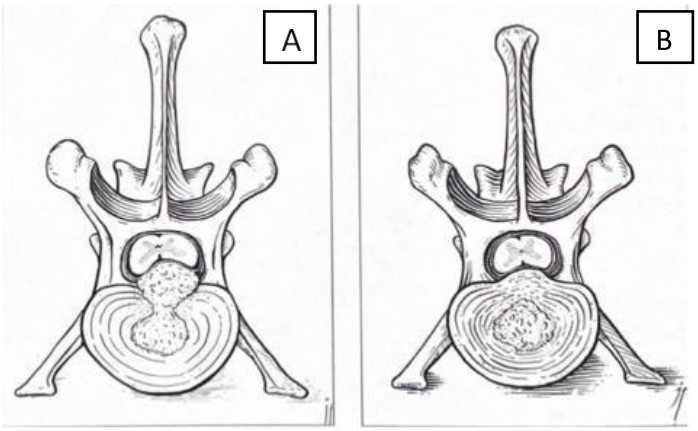

Fonte: Wheeler & Sharp (1999, p.16)

Segundo Wheeler; Sharp (1999); Hummel; Vicente (2019), as divisões da medula espinhal diferem da correspondência vertebral, conforme a figura 2. Os mesmos autores destacam que as regiões mais acometidas são a cervical e a toracolombar representados respectivamente pelos segmentos medulares de C1 – T2 e T11 – L3.

Figura 2 Segmentos medulares vertebral, cervical e toracolombar.

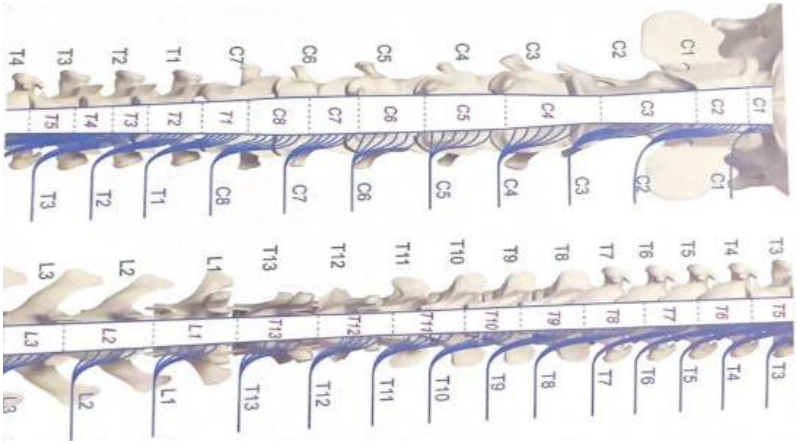

Fonte: Dewey; Da Costa (2017, p. 380)

Fatores como localização, quantidade de material presente no canal vertebral e a velocidade de impacto do conteúdo discal, influenciam diretamente no aparecimento e na evolução dos sinais clínicos, em alguns casos pode se observar déficits bilaterais, quando as lesões são amplas e estão associados à tumefação (edema), porém os déficits são geralmente mais pronunciados no lado da lesão (DEWEY; DA COSTA, 2017). Nas afecções toracolombares, quando há uma extrusão ou protrusão de disco, os sinais neurológicos comumente apresentados pelo paciente são ataxia, paraparesia (paresia dos membros pélvicos), déficit proprioceptivo, retenção urinária, e, em casos mais graves, perda da dor profunda, como mostra a tabela 1. Um fator importante para elaboração de um prognóstico é a avaliação da sensibilidade à dor profunda e do reflexo extensor cruzado, animais que não possuem a sensibilidade à dor profunda por mais de 48 horas e apresentam reflexo de extensor cruzado, tendem a ter um prognóstico ruim e indicam graves lesões na medula espinhal (WHEELER; SHARP, 1999; HUMMEL; VICENTE, 2019).

Tabela 1. Classificação gradual da evolução dos sinais clínicos na DDIV

GRAUS	SINAIS NEUROLÓGICOS
1	Presença de dor e cifose
2	Ataxia proprioceptiva em membros posteriores, perda da propriocepção e paresia, retenção urinária.
3	Paresia severa, mas com algum grau de movimento.
4	Paralisia dos membros posteriores com preservação da dor profunda, perda do movimento de cauda e controle das fezes.
5	Paralisia com perda da dor profunda.

Fonte: Hummel; Vicente (2019, p. 284)

Para Wheeler; Sharp (1999), a DDIV toracolombar é geralmente menos dolorosa que a DDIV cervical, no entanto o animal pode apresentar postura cifótica, relutância em correr ou saltar. Durante a avaliação neurológica podemos provocar uma dor mais intensa através dapalpação epaxial da coluna vertebral, podendo a mesma ser uma dor isolada e ser interpretada erroneamente como uma dor abdominal.

Hummel; Vicente (2019) destacam a importância de uma avaliação neurológica minuciosa do paciente, a partir disso consegue- se delimitar a região da lesão. Pacientes com DDIV toracolombar podem apresentar postura cifótica devido o quadro álgico, déficits proprioceptivos de um ou ambos os membros pélvicos, ataxia proprioceptiva, com reflexos de membros pélvicos normais a aumentados, teste de panículo pode estar normal ou ausente, caudal à lesão.

O diagnóstico presuntivo da doença é baseado pelos sinais clínicos e pela exclusão de outras patologias da medula espinhal, sendo necessária a realização de exames complementares. A avaliação radiográfica simples é um exame de triagem, que pode mostrar uma estenose foraminal e calcificações discais, porém possui uma acuracidade de somente 35% (HUMMEL; VICENTE 2019; DEWEY *et al.*, 2017).

Uma ferramenta de imagem muito utilizada no auxílio do diagnóstico de DDIV é a mielografia, um exame radiográfico onde é injetado no espaço subaracnóideo medular um contraste iodado,

permitindo delimitar a medula espinhal (ROBERTS *et al.*, 1993).

A tomografia computadorizada (TC) pode ser feita sem a injeção de contraste no canal vertebral, sendo assim ela se torna menos invasiva que a mielografia, ela é mais precisa para tecidos duros, mas pode ser utilizada em patologias de tecidos moles. A sensibilidade entre a mielografia e a TC para diagnóstico de lesões extrusivas não se difere, tendo a TC uma sensibilidade maior para patologias crônicas de disco por conta da presença de mineralizações (HUMMEL; VICENTE, 2019).

A ressonância magnética (RM) é o método de diagnóstico mais preciso para tecidos moles, como medula espinhal e raízes nervosas, e permite a visualização direta das estruturas, possibilitando uma maior caracterização dos distúrbios espinhais, se tornando mais eficaz e sensível ao diagnóstico, quando comparada à TC e à mielografia, tendo somente como desvantagem o tempo de realização do exame e o custo elevado (DEWEY; DA COSTA , 2017).

O tratamento médico pode ser dividido em conservador e/ou cirúrgico. Para pacientes que não apresentam paralisia, o tratamento se baseia em confinamento restrito durante quatro semanas e administração de anti-inflamatórios. O repouso do animal ajudará na diminuição da inflamação da medula espinhal e intradiscal, facilitando a estabilização do disco rompido por meio de fibrose (FOSSUM *et al.*, 2005; DEWEY; DA COSTA, 2017).

O estado neurológico do paciente vai determinar se o mesmo necessita de cirurgia, nesse tipo de tratamento, são removidas partes do disco rompido que estão comprimindo a medula espinhal, através das técnicas descritas, que são: laminectomia, hemilaminectomia e pediculectomia. A técnica a ser realizada depende do local da lesão e da preferência do cirurgião, sendo as técnicas de laminectomia e hemilaminectomia as mais indicadas para serem realizadas em hérnias de disco toracolombar (JERICÓ *et al.*, 2015).

Segundo estudos realizados por Wheeler; Sharp (1999), a técnica empregada de hemilaminectomia é o tratamento cirúrgico mais indicado, para a maioria dos paciente que apresentam déficit neurológicos de 2 ou mais graus. Os mesmos autores salientam que a técnica de laminectomia apresenta desvantagens para leões toracolombares, uma vez que ela pode causar uma grande instabilidade biomecânica, tornando-a menos utilizada para essa região.

METODOLOGIA

Um canino, fêmea, com cinco anos de idade, sem raça definida, foi atendido no dia 26/10/2021 na emergência da clínica Menin Centro Veterinário, apresentando paresia de membros pélvicos com dor intensa em região toracolombar, o quadro se apresentou de forma aguda sem histórico prévio de doença medular.

De imediato foi realizada a estabilização do paciente com acesso venoso periférico para manutenção da hidratação e de via para administração de drogas, o médico veterinário plantonista administrou dipirona 40mg/kg, dexametasona 0,25mg/kg e metadona 0,3mg/kg, após estabilização do quadro álgico foi realizado raio-x simples da coluna, não evidenciando nenhum acometimento vertebral.

O paciente foi encaminhado para o serviço de neurologia no dia 27/10/2021 pela manhã onde foi realizado o exame neurológico minucioso, destacando-se como alterações clínicas, paralisia de membros pélvicos com preservação da dor profunda, indicando uma DDIV de grau 4 como relatado por Hummel; Vicente (2019) na tabela 1. Foi observado ainda durante o exame neurológico, flacidez de membros pélvicos, déficits propioceptivos de membros pélvicos, retenção urinária, reflexos patelar, tibial cranial e isquiático normais, com teste de panículo e reflexo flexor normal e dor à palpação toracolombar.

Assim como indicado por Fossum *et al.*, (2005); Dewey; Da Costa, (2017), o paciente permaneceu fechado em gaiola, mantendo a prescrição anti-inflamatória e analgésica feita pelo médico plantonista. Às 13:30 horas do mesmo dia o animal foi reavaliado a fim de acompanhar se a lesão medular havia tido progressão. Os reflexos continuaram iguais, porém o paciente apresentou uma evolução rápida do quadro, evoluindo para grau 5, onde já não apresentava dor profunda, assim como descrito por Hummel; Vicente (2019), mudando o prognóstico para desfavorável.

Foi então solicitado ao tutor a realização do exame de mielografia, que foi realizado com contraste pela região intratecal (subaracnóidea) correspondente à região vertebral entre C1-C2. Assim como descrito por Marinho *et al.*, (2014), o meio de contraste utilizado foi o de iohexol na dose de 0,2ml/kg e teve progresso até a região de coluna torácica (T12) como mostra na figura 3 .

Figura 3 Exame realizado de mielografia na projeção laterolateral esquerda.

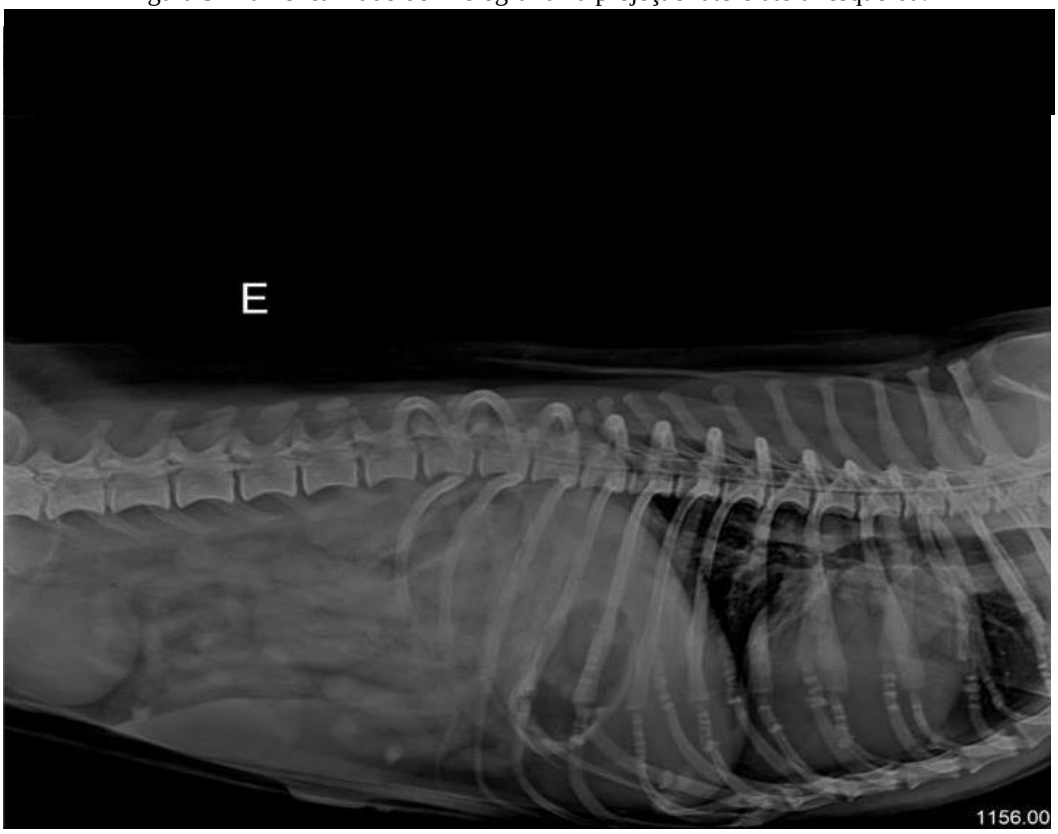

Fonte: Autoria própria (2021).

Após a realização do exame, o animal foi encaminhado para cirurgia na cidade de Cascavel – PR, onde foi solicitada a realização da tomografia para melhor diagnóstico da lesão e para o cirurgião poder fazer o planejamento cirúrgico e decidir qual o lado deverá ser operado, a tomografia foi realizada nos segmentos vertebrais: de T10 – L3.

O exame identificou tumefação (edema) entre T12 – T13 como descrito por Dewey; Da Costa (2017), o que justifica o contraste da mielografia não ter progredido, e evidenciou-se extrusão discal ventral lateralizada para o lado esquerdo em T13 – L1.

A técnica escolhida pelo cirurgião foi a hemilaminectomia, assim como proposto por Jericó e colaboradores (2015), do lado esquerdo. No pós-operatório, foi administrado metilprednisolona na dosede 0,5mg/kg durante 10 dias SID (a cada 24 horas), Citoneurin® 5000 1 comprimido SID durante 30 dias, cefalexina 500mg na dose de 20mg/kg BID (a cada 12 horas) durante 10

dias e dipirona, na dose de 40mg/kg, BID durante 5 dias. O paciente foi submetido à reabilitação e voltou a deambular após 15 dias da cirurgia.

RESULTADOS E DISCUSSÃO

A doença do disco intervertebral vem sendo estudada ao longo de anos, e, segundo pesquisas, a DDIV toracolombar é uma das afecções neurológica mais comum em cães de pequeno porte, sendo as Hansen tipo I (extrusões) as mais frequentes, tendo uma casuística média entre 66 e 87% dos casos (HUMMEL; VICENTE, 2019).

O paciente relatado acima, canino, SRD, no primeiro atendimento de plantão noturno, apresentava quadro de dor em coluna toracolombar, associado ao quadro de paraparesia de início agudo, com presença de profunda, tendo uma evolução rápida para a perda de dor profunda em menos de 24 horas. O exame radiográfico simples pôde descartar outras alterações ósseas, como fraturas ou luxações, já com a mielografia, realizada no dia seguinte, confirmou-se a suspeita de DDIV, evidenciando alteração entre T12 e T13. Portanto, como descrito por Roberts e colaboradores (1993), a mielografia não pode nos dar um diagnóstico definitivo, mas ela pode apontar locais com lesões em nível medular. Além disso, de acordo com Wheeler; Sharp (1999) a idade do paciente no dia do atendimento, de 5 anos, se enquadra na idade proposta descrita para acometimento da enfermidade, que é entre 3 e 6 anos.

O método de diagnóstico mais avançado para DDIV é a ressonância magnética, porém, como descrito por Jericó et al., (2015), a tomografia computadorizada é um método sofisticado e não invasivo, quando comparado à mielografia, além de ser rápido, mesmo que necessite de anestesia, e ter uma sensibilidade diagnóstica similar à mielografia. A TC no relato de caso descrito acima se mostrou mais eficaz para fechar o diagnóstico, uma vez que pôde nos mostrar o edema provocado pela extrusão discal e o local correto dela, evidenciando o lado com mais conteúdo discal presente, auxiliando, assim, o cirurgião antes do procedimento cirúrgico.

Com relação à conduta terapêutica Wheeler; Sharp (1999), propõem que o tratamento não cirúrgico se baseie em uso de anti-inflamatórios e confinamento do animal

em gaiolas pequenas quando o mesmo apresentar lesões de grau 4. O paciente descrito chegou para atendimento em grau 4 e permanecia com terapias analgésicas e anti-inflamatórias, e também em repouso absoluto, com acompanhamento médico veterinário, onde pôde se observar a evolução do quadro de modo muito rápido, tendo a evolução para o grau 5, sem dor profunda, em menos de 24 horas, levando, deste modo, à intervenção cirúrgica.

A técnica cirúrgica de hemilaminectomia, escolhida pelo cirurgião, é o tratamento de escolha para a maioria dos cães, visto que animais com grau 5 devem ser considerados casos emergenciais, preconizando a realização cirúrgica em 24 horas (WHEELER; SHARP 1999). O paciente acima relatado foi operado 48 horas após o quadro ter evoluído para grau 5, e mesmo assim teve uma resposta satisfatória, com o retorno do controle da micção alguns dias após a cirurgia, voltando a caminhar depois de 15 dias do procedimento.

Como descrito por Hummel; Vicente (2019), 58% dos casos operados com 48 horas, apresentam retorno funcional da micção e das atividades motoras, e o prognóstico pode variar, dependendo do tipo de impacto e das lesões que ocorreram na medula espinhal.

CONSIDERAÇÕES FINAIS

Diante do caso descrito podemos concluir que, a mielografia é um exame que nos auxilia em casos de discopatia, porém ela não é tão eficaz para localização de lesão, visto que a extrusão discal pode provocar edema medular, podendo o contraste não passar pelo mesmo, tornando a tomografia ou ressonância um exame necessário e de mais precisão. Conclui-se também que neste cão com diagnóstico de DDIV toracolombar, sem percepção à dor profunda, até 48 horas após a lesão, o tratamento cirúrgico se mostrou eficaz e satisfatório para a recuperação funcional do paciente, devolvendo ao mesmo o controle de micção e das atividades motoras.

REFERÊNCIAS

CHAVES, R. O; POLIDORO, D. N.; FERANTI, J. P. S.;FABRETTI, A. K.; COPAT, B.; GOMES, L. A.; MAZZANTI, A. *Avaliação clínica de cães com doença do disco intervertebral (Hansen tipo I) submetidos à descompressão cirúrgica: 110 casos*. Pesquisa veterinária Brasileira, vol. 37, núm. 8, 2017, pp. 835– 839. Disponível em: <https://www.scielo.br/j/pvb/a/SLsWBMsybVd3vkqjXGZbkHC/?format=pdf&lang=pt>. Acesso em: 07 julho 2022.

DEWEY, C. W; DA COSTA, R. C. *Neurologia Canina e Felina – guia prático*. 1. Ed. São Paulo: Guará, 2017.

FOSSUM, T. W; DUPREY, L. P; *et al.*, *Cirurgia de pequenos animais*. 2. Ed. São Paulo: Roca, 2005.

HUMMEL, J.; VICENTE, G. *Tratado de Fisioterapia e Fisiatria de pequenos animais*. 1. Ed. São Paulo: Payá, 2019.

JERICÓ, M. M; DE ANDRADE NETO, J. P; KOGIKA, M. M. *Tratado de Medicina Interna de Cães e Gatos*. 1. Ed. Rio de Janeiro: Roca, 2015.

MARINHO, P. V. T.; MINTO, B. W.; ZANI, C. C.; SOUZA, E. S.; DAL PIETRO, P. S.; HELENA, N.; SOUZA, L.; AUGUSTO, J.; CANOLA, J. C.; DE NARDI, A. B. *Mielografia lombar no diagnóstico de extrusão do disco intervertebral toracolombar em cães: estudo prospectivo. In*.Semina: Ciências Agrárias, vol. 35, núm. 4, julho-agosto, 2014, pp. 1871-1879 Universidade Estadual de Londrina, Londrina, Brasil. Disponível em: <http://www.redalyc.org/articulo.oa?id=445744142018>. Acesso em: 04 agosto 2022.

ROBERTS, R.E.; SELCER, B.A. *Myelography and epidurography. Veterinary Clinics of North America*: Small Animal Practice, vol. 23, núm. 2, 1993, pp.307-329.

SANTOS R. P.; BECKMANN D.V.; AIELLO G.; BERTÉ L.; RIPPLINGER A.; NETO D.P.; MAZZANTI A. 2012. *Functional recovery in paraplegic dogs with thoracolumbar intervertebral disc disease without deep pain perception submitted to surgical treatment: 15 cases* 2006-2010. Disponível em: < https://www.scielo.br/j/pvb/a/W7LXt4Yy7Bm8sKGqfWNS3nP/?format=pdf&lang=pt>. Acesso em: 07 julho 2022.

WHEELER, S. J; SHARP, N. J. H. *Diagnóstico e Tratamento cirúrgico das Afecções espinhais do Cão e do Gato*. 1. Ed. São Paulo: Manole, 1999.